



WIKIDERM NETZWERK HAUT

ERYTHEMA INFECTIOSUM

Def: akute, mäßig kontagiöse Viruserkrankung meist im Kindesalter

Syn: Ringelröteln, Ohrfeigenkrankheit, Fünfte Krankheit

Engl: Slapped-cheek-disease

Err: Parvovirus B19:

- kubisch mit einzelsträngiger DNA
- einziger menschenpathogene Virus dieser Gattung

Inf: Tröpfcheninfektion und parenteral

Pg: Zielzellen sind die erythropoetischen Zellen (Erythroblasten) des Knochenmarks (Rezeptor: P-Antigen), wo die Virusvermehrung stattfindet.

Vork: Durchseuchung ca. 60%


Ink: bis 14 Tage

KL: - Prodromalstadium


Bef: (fakultativ) Lymphadenopathie, Arthralgien, Fieber, Pharyngitis

Bed: infektiöses Stadium

- Erythema infectiosum

Bef: - atypische Ringelröteln bei Kindern an Stamm und Extremitäten in Form eines girlandenförmigen, makulopapulöses Exanthems  ²

- nicht schuppig, z. T. juckend

- Beginn als Wangenerythem mit perioraler Blässe  ²

Syn: "Ohrfeigen"-Zeichen

Engl: "slapped cheek" sign

Note: Pat. im Exanthemstadium sind nicht mehr ansteckend, da das Virus mit Einsetzen des Exanthems aus Nasensekret und Blut verschwindet.

Prog: Abheilung unter Pigmentierung möglich

Note: Weitere Krankheitsbilder durch Parvovirus B19 sind

- Gloves-and-socks-Syndrom

HV: petechiale Eruption in "Handschuh-Socken"-Konfiguration

- Kollagenosehautzeichen

Bsp: Dermatomyositis-artige Hautveränderungen, LE-ähnliche Hautveränderungen, Purpura, Sweet Syndrom-artige Hautveränderungen

CV: Auch das histologische Bild kann einer Kollagenose ähneln

- Gastroenteritis epidemica

Ass: - Arthralgien

- Anämie

Pg: Zerstörung der Erythroblasten im Rahmen des Virusbefalls

Lab: - Anti-B19-Titer

- Eosinophilie

Vork: 25% d. F.

- leichte Leuko-, Lympho- und Thrombozytopenie (Panzytopenie)

Vork: seltener

Ass: - ANCA

Vork: p-ANCA > c-ANCA

- Anticardiolipin-Ak (ACA)

Hyp: Parvovirus B19-Infektionen könnten mit der Induktion einer Autoimmunkrankheit assoziiert sein

Lit: Lupus 2000; 9: 551-4

Kopl: - aplastische Krisen bei Pat. mit chronischer hämolytischer Anämie oder AIDS

- Arthralgien

- bei Infektion in der Schwangerschaft:

KL: Symptome der Mutter: girlandenförmiges Exanthem, Arthralgien

Lab: Nachweis von IgM-Ak, Virus-DNA und erniedrigtem Hb-Gehalt des Feten aus Fruchtwasser, Aszites und fetalem Blut

Di: pränatale Diagnostik möglich

Verl: Verlauf bei Infektion des Fetus:

- 1. Trimenon: meist Spontanabort

- 2. Trimenon: meist Hydrops fetalis aufgrund aplastischer Anämie mit konsekutivem Fruchttod, wenn nicht mittels intrauteriner Transfusionen therapiert wird

- 3. Trimenon: meist transiente aplastische Phasen ohne Embryopathie

CV: Da es entweder zum Fruchttod (5% d. F.) oder zur normalen Entwicklung ohne Embryopathie kommt, ist eine Parvovirus-B19-Infektion der Graviden keine Indikation zur Interruptio.

DD: figurierte Erytheme

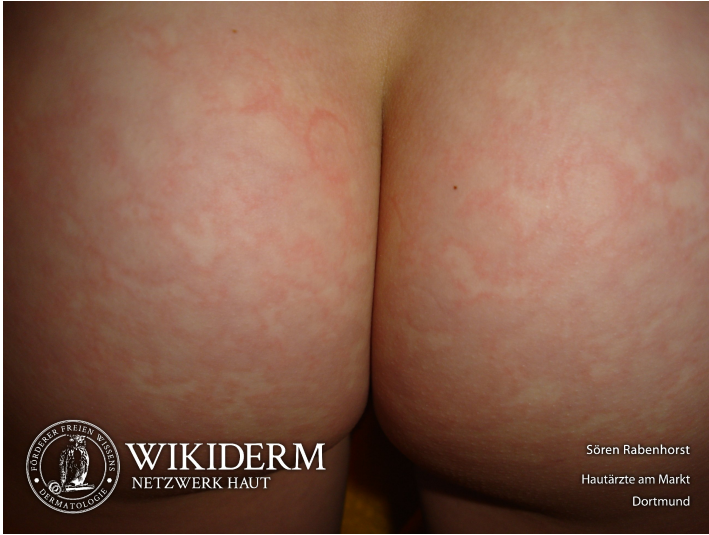CV: - Befreiung vom Schulunterricht für mind. 10 Tage

- Kontakte zu Schwangeren unterbinden

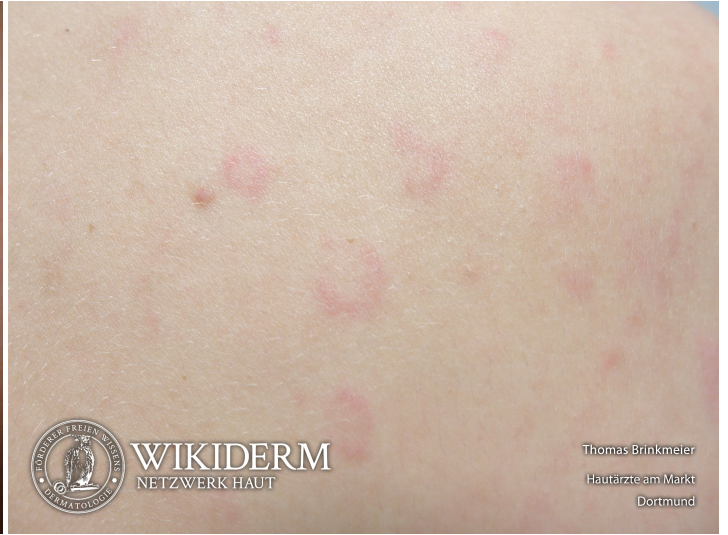Th: - symptomatisch antipyretisch

- ggf. Antipruriginosa

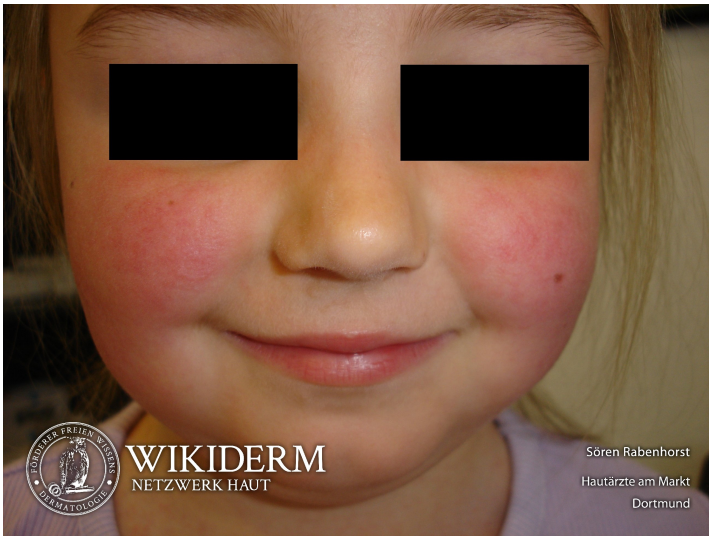 Erythema infectiosum, Exanthem



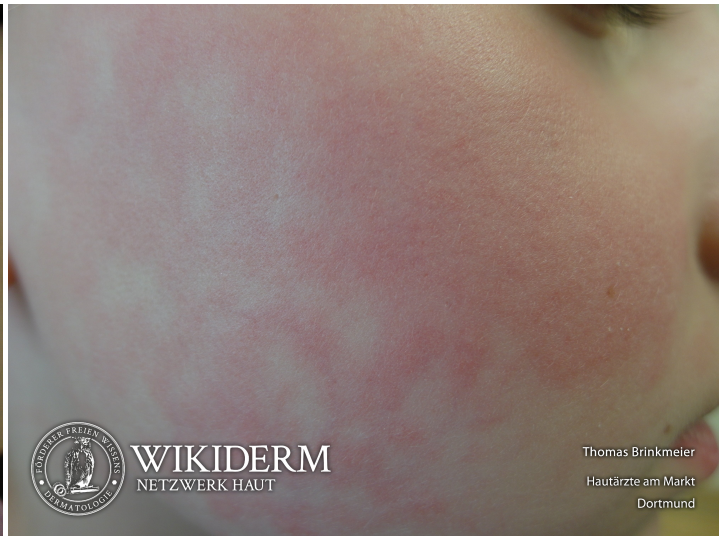 Erythema infectiosum, Exanthem, Abb. 2



 Erythema infectiosum, Wangenröte



 Erythema infectiosum, Wange



Vorangestellte Abkürzungen

AG: Antigen **Allg:** Allgemeines **ALM:** Auflichtmikroskopie **Altn:** Alternative **Amn:** Anamnese **Anat:** Anatomie **Appl:** Applikation **Aus:** Ausnahme **Ass:** Assoziationen **Ät:** Ätiologie **Bed:** Bedeutung **Bef:** Befund **Bsp:** Beispiel **Co:** Kombination **CV:** Cave **DD:** Differentialdiagnose **Def:** Definition **Di:** Diagnostik **DIF:** Direkte Immunfluoreszenz **Dos:** Dosis **EbM:** Evidenz-basierte Medizin **Eig:** Eigenschaften **EM:** Elektronenmikroskopie **Engl:** Englisch **Epi:** Epikutantestung **Erg:** Ergebnis **Erkl:** Erklärung **Err:** Erreger **Etlg:** Einteilung **Exp:** Experimentell **Filia:** Filiarisierung **Fkt:** Funktion **Folg:** Folge/Konsequenz **Frag:** Fragestellung **Gen:** Genetik **GS:** Goldstandard **Hi:** Histologie **Histr:** Historisch **HV:** Hautveränderungen **Hyp:** Hypothese **IHC:** Immunhistochemie **IIF:** Indirekte Immunfluoreszenz **Ind:** Indikation **Inf:** Infektionsweg **Inh:** Inhaltsstoffe **Ink:** Inkubationszeit **Int:** Interpretation **KI:** Kontraindikation **KL:** Klinik **Kopl:** Komplikationen **Lab:** Labor **Lit:** Literatur **LL:** Leitlinie **Lok:** Lokalisation **Makro:** Makroskopie **Man:** Manifestationszeitpunkt **Mat:** Material/Arbeitsmittel **Merk:** Merkhilfe **Meth:** Methodik **Mikro:** Mikroskopie **Mon:** Monitoring **Neg:** Negativ/Nachteil **Note:** Notiz/Anmerkung **NW:** Nebenwirkung **OCT:** opt. Kohärenztomografie **OTC:** Over-the-counter-Produkt **Pa:** Pathologie **PCR:** polymerase chain reaction **Pg:** Pathogenese **Phar:** Pharmakon/Handelsname **Pos:** Positiv/Vorteil **PPH:** Pathophysiologie **Proc:** Prozedere **Prog:** Prognose **Prop:** Prophylaxe **Przp:** Prinzip **PT:** Publikationstyp **RCM:** konfokaler Laserscan **Risk:** Risikofaktoren **Rö:** Röntgen **Rp:** Rezeptur **S:** Signa/Beschriftung **So:** Sonderformen **SS:** Schwangerschaft **Stoff:** Wirkstoff **Syn:** Synonyme **TF:** Triggerfaktoren **Th:** Therapie **TNM:** TNM-Klassifikation **Urs:** Ursache **Verl:** Verlauf **Vor:** Voraussetzung **Vork:** Vorkommen **Web:** world wide web **Wirk:** Wirkung **WW:** Wechselwirkung **Zus:** Zusammenfassung

Abkürzungen im Fließtext

AA: Alopecia areata **AD:** Atopische Dermatitis **AEP:** Atopische Eruption in der Schwangerschaft **AGEP:** Akute generalisierte exanthematische Pustulose **AGS:** Adrenogenitales Syndrom **AHEI:** Akutes hämorrhagisches Ödem des Kindesalters **AJCC:** American Joint Committee on Cancer **AKN:** Acne keloidalis nuchae **ALM:** Auflichtmikroskopie **AN:** Acanthosis nigricans **APC:** antigen presenting cell **APD:** Autoimmun-Progesteron-Dermatitis **ATLL:** Adultes T-Zell-Lymphom/Adulte T-Zell-Leukämie **AZ:** Allgemeinzustand **BB:** Blutbild **BD:** Bowen, Morbus **BMZ:** Basalmembranzone **BP:** Bullöses Pemphigoid **BTX:** Botulinumtoxin **CA:** Karzinom **CBCL:** B-Zell-Lymphome, primär kutane **CD1a:** Langerhanszell-Marker **CD20:** B-Zell-Marker **CD23:** FcεRII **CD26:** Dipeptidyl-Peptidase IV **CD28:** Rezeptor der T-Zelle für B7.1 und B7.2 der APC **CD3:** Pan-T-Zell-Marker **CD30:** Marker für B- oder T-Zell-Aktivierung = Ki-1-Antigen **CD56:** NK-Zell-Marker **CD68:** Zytotoxizitätsmarker von Monozyten/Makrophagen **CD80:** B7.1 der APC **CD86:** B7.2 der APC **CD95:** Fas-Antigen **CK:** Zytokeratin **CLA:** Cutaneous Lymphocyte Associated Antigen **CNH:** Chondrodermatitis nodularis chronica helioides **CR:** Fallbericht (case report) **CS:** Fallserie (case series mit mindestens 3 Patienten) **CSS:** Churg-Strauss-Syndrom **CT:** Kontrollierte Studie (controlled trial) **CTCL:** T-Zell-Lymphome, primär kutane **CVI:** Chronisch venöse Insuffizienz **CyA:** Cyclosporin A **DAB:** Deutsches Arzneibuch **DAC:** Deutscher Arznei-Codex **DDG:** Deutsche Dermatologische Gesellschaft **DFP:** Dermatofibrosarcoma protuberans **DH:** Dermatitis herpetiformis Duhring-Brocq **DIC:** Disseminated Intravascular Coagulation **DM:** Dermatomyositis **DNCB:** Dinitrochlorbenzol **DTIC:** Dacarbazin **EB:** Epidermolysis bullosa congenita – Gruppe **EBA:** Epidermolysis bullosa acquisita **EBD:** Epidermolysis bullosa dystrophica **EBS:** Epidermolysis bullosa simplex **ECM:** Extrazelluläre Matrix **ECP:** Eosinophiles kationisches Protein **ED:** Einzeldosis /-dosen **EDS:** Ehlers-Danlos-Syndrom **EEM:** Erythema exsudativum multiforme **EGF:** Epidermaler Wachstumsfaktor **EGR:** Erythema gyratum repens Gammel **ELAM:** Endothelial Leukocyte Adhesion Molecule **ELND:** Elective Lymph Node Dissection **EMS:** Eosinophilie-Myalgie-Syndrom **EN:** Erythema nodosum **EPDS:** Erosive pustulöse Dermatose des Kapillitiums **EPF:** Eosinophile pustulöse Follikulitis Ofuji **EQ:** Erythroplasie Queyrat **FFD:** Fox-Fordyce-Erkrankung **FTA-Abs:** Fluoreszenz-Treponemen-Antikörper-Absorptionstest **GA:** Granuloma anulare **GI:** Gastrointestinal **GM:** Granuloma multiforme **GM-CSF:** Granulocyte-Macrophage Colony-Stimulating Factor **GS:** Goldstandard **GSS:** Gloves-and-socks-Syndrom **GvHD:** Graft-versus-host-Krankheit **HES:** Hypereosinophilie-Syndrom **HHD:** Hailey-Hailey, Morbus **HIS:** Hyper-IgE-Syndrom **HLP:** Hyperkeratosis lenticularis perstans **HWZ:** Halbwertszeit **IBD:** Inflammatory Bowel Disease (chronisch entzündliche Darmerkrankung) **ICAM:** Intercellular Adhesion Molecule **ICAM-1:** CD54 = Intercellular Adhesion Molecule-1 **IHC:** Immunhistochemie **IPL:** Intense Pulsed Light **IVIG:** Intravenöse Immunglobuline **JÜR:** Jahres-Überlebensrate **JEB:** Junktionale Epidermolysis bullosa congenita **KD:** Kontaktdermatitis **KOF:** Körperoberfläche **KS:** Kaposi-Sarkom **LCH:** Langerhans-Zell-Histiozytose **LFA:** Lymphocyte Function-associated Antigen **LFA-1:** CD11a/CD18 = Lymphocyte Function-associated Antigen-1 (Beta2-Integrin) **LK:** Lymphknoten **LL:** Leitlinie **LT:** Leukotrien **M-CSF:** Macrophage Colony-Stimulating Factor **MA:** Metaanalyse **MA/SR:** Meta-Analysis / Systematic Review **Mac-1:** CD11b/CD18 (Beta2-Integrin) **MCP:** Monozyten-chemotaktisches Protein **MCP-1:** Monocyte Chemoattractant Protein-1 **MED:** Minimale Erythemdosis **MI:** Mitoseindex/Mitoserate pro qmm **MIA:** melanoma inhibitory activity **MM:** Malignes Melanom **MMP:** Matrix-Metalloproteinase **NMH:** niedermolekulare Heparine **NMSC:** Nonmelanoma Skin Cancer **NMU:** Nahrungsmittelunverträglichkeiten **NNH:** Nasennebenhöhlen **NRF:** Neues Rezeptur Formularium **OCA:** Albinismus, okulokutaner **p.i.:** post infectionem **pAVK:** periphere arterielle Verschlusskrankheit **PDE:** Phosphodiesterase **PDGF:** Platelet Derived Growth Factor **PDT:** Photodynamische Therapie **PECAM:** Platelet-Endothelial Cell Activation Molecule **qmm:** Quadratmillimeter **RCT:** Randomisierte kontrollierte Studie (randomized controlled trial) **RES:** Retikuloendotheliales System **RF:** Rheumafaktoren **SA:** Sicherheitsabstand **sla:** sialyl Lewis a-Antigen **SLN:** Sentinel Lymph Node **SLND:** Sentinel Lymph Node Dissection **sLx:** sialyl Lewis x-Antigen **SR:** Systematische Übersichtsarbeit **SS:** Schwangerschaft **SSc:** systemische Sklerodermie **SSW:** Schwangerschaftswoche **TCR:** T-Zell-Rezeptor **TD:** Tumordicke **TEN:** Toxische Epidermale Nekrolyse **TNM:** Tumor-Lymphknoten-Metastasen-Malignomklassifikation **TP:** Treponema pallidum **TPHA:** Treponema pallidum-Hämagglutinationstest **VCAM:** Vascular Cell Adhesion Molecule **VDRL:** Venereal-Disease-Research-Laboratory-Flockungstest **VCAM-1:** CD106 = Vascular Cell Adhesion Molecule-1 **VEGF:** Vascular Endothelial Growth Factor **VLA-4:** CD49d/CD29 = Very Late Antigen 4 (Beta1-Integrin) **Z.n.:** Zustand nach